Aus dem pathologisch-anatomischen Institut der Universität Basel
(Vorsteher: Prof. Dr. E. Hedinger)

Ueber cystische Degeneration der Spinalganglien und der hintern Wurzeln bei progressiver Sklerodermie

Inaugural-Dissertation

zur

Erlangung der Doktorwürde

der

Hohen Medizinischen Fakultät

der

Universität Basel

vorgelegt von

Martha Herzog
med. pract. aus Basel

Basel 1920
Schweighauserische Buchdruckerei
Benno Schwabe & Co.

Aus dem pathologisch-anatomischen Institut der Universität Basel
(Vorsteher: Prof. Dr. E. Hedinger)

Ueber cystische Degeneration der Spinalganglien und der hintern Wurzeln bei progressiver Sklerodermie

Inaugural-Dissertation

zur

Erlangung der Doktorwürde

der

Hohen Medizinischen Fakultät

der

Universität Basel

R. UNIV. BIBLIOTHEEK LEIDEN

vorgelegt von

Martha Herzog
med. pract. aus Basel

Basel 1920
Schweighauserische Buchdruckerei
Benno Schwabe & Co.

Von der medizinischen Fakultät Basel genehmigt auf Antrag von Professor Dr. E. Hedinger.

Ueber cystische Degeneration der Spinalganglien und der hintern Wurzeln bei progressiver Sklerodermie.

Von **Martha Herzog.**

In zahlreichen Arbeiten ist der normale histologische Bau der Spinalganglien untersucht und beschrieben worden, während über ihre pathologischen Verhältnisse noch ziemlich wenig bekannt ist. Wenn die Ganglien überhaupt Gegenstand der Untersuchung waren, so betraf diese meist nur die feineren mikroskopischen Veränderungen an den Ganglienzellen selbst. Noch sehr wenig weiß man aber über die Beziehungen zwischen den Krankheiten der Spinalganglien und der aus ihnen entspringenden hintern Wurzeln zu ihren entsprechenden Versorgungsgebieten. Nur der Herpes zoster macht darin eine Ausnahme. In neuerer Zeit hat sich nun hauptsächlich *Marburg* bemüht, Spinalganglienerkrankungen mit klinischen Symptomen in Einklang zu bringen. In seiner im Jahre 1902 veröffentlichten Arbeit „Zur Pathologie der Spinalganglien" beschäftigt er sich eingehend mit den verschiedenen pathologischen Veränderungen der Ganglien und beschreibt auch zum ersten Male von ihm beobachtete Cystenbildungen. Diese Cysten fand er in vier Fällen, dreimal war nur ein Ganglion befallen, einmal fand er fast alle untersuchten Ganglien verändert. Nach seiner Beschreibung stellen die mit wässriger Flüssigkeit gefüllten Cysten nichts anderes vor, als die Residuen von Erweichungsherden, die sich an Blutungen angeschlossen haben. Der Autor stellt daher als Ursache der Cystenbildung in seinen vier Fällen den Begriff der Spinalganglienapoplexie auf. Damit stellt er die größern Blutungen in Gegensatz zu den kapillären, die Entzündungen begleiten und deshalb vorwiegend beim Zoster, aber auch vereinzelt bei Paralyse und Pemphigus beobachtet wurden. Nähere klinische Daten gibt *Marburg* für diese Fälle nicht. Bei den drei Fällen mit solitärer Cystenbildung war der Obduktions-

befund ein zufälliger, nichts hatte klinisch auf eine solche Veränderung hingewiesen, der vierte war ein Fall von Pemphigus vulgaris. Es handelte sich um Leute von 69—77 Jahren und nach Ansicht des Verfassers stützen das hohe Alter, die veränderten Gefäße und die konkommitierenden Hämorrhagien im periganglionären Gewebe in vier Fällen die Anschauung, daß Spinalganglienapoplexie allein solche Cysten veranlassen kann. Hypothetisch könnte man, hauptsächlich für den einen Fall, in dem kein freies Blut im Gewebe der Cystenwand zu sehen war, auch annehmen, daß es sich um längst abgelaufene Prozesse handelte, von denen aber bei so alten Leuten anamnestisch nichts mehr zu erfahren war.

In zwei weitern Fällen (Paralysis progressiva und Gangraena pedis, amputatio femoris) sah *Marburg* eigentümliche Hohlräume inmitten des Ganglions, die zuerst nur als übergroße Zellen imponierten, bei stärkerer Vergrößerung jedoch „als Bildungen erkannt wurden, die eine einfache bindegewebige Membran — einschichtige Zellage — besitzen, in deren Innern ein äußerst feines, mit Eosin rötlich gefärbtes, fädiges Netzwerk liegt, das an einem Präparate einzelne rote Blutkörperchen wie aufgelagert trägt". Er kommt zum Schluß, daß es wohl möglich wäre „hierin einen besonders erweiterten Lymphraum, vielleicht das Urbild jener Cysten in den Ganglien zu sehen". Sicherer scheint ihm aber doch als Ausgangspunkt der Cyste die Hämorrhagie mit nachfolgender Erweichung.

In den beiden zuletzt erwähnten Fällen, wie übrigens auch beim Pemphigus, traten zusammen mit der Spinalganglienerkrankung ausgedehnte trophische Störungen der Haut auf. Der Paralytiker hatte einen äußerst schweren Dekubitus der Kreuzbeingegend. Die veränderten Ganglien entstammten dem Lumbosakralteil, desgleichen die Ganglien des Falles mit Gangraena pedis. Ueber die Art der Gangrän wird nichts weiter gesagt.

Das Zusammentreffen von trophischer Störung und Läsion der Spinalganglien ist ebenfalls deutlich in einem Fall von Sulfonal-Trionalvergiftung, über den auch *Marburg* berichtet. Am Tage nach der Vergiftung bemerkte man eine Blaseneruption an der einen Hand im Gebiet des Nervus radialis. Bei der Sektion zeigten das 8. Cervikal- und das 1. Dorsalganglion der entsprechenden Seite eine durch kleine Hämorrhagien komplizierte Entzündung, die an den andern Ganglien fehlte.

Außer diesen interessanten Mitteilungen von *Marburg* finden sich, soweit mir bekannt ist, in der Literatur keine Angaben über Cystenbildung in den Spinalganglien. Auf das Referat über einen Vortrag von *Orsós* in Budapest aus dem Jahre 1914 über „Multiple Apoplexien der Spinalganglien"

kann wegen der ganz unvollständigen Ausführungen nicht näher eingegangen werden. Es sei nur erwähnt, daß der Autor in 40 Fällen von Arteriosklerose die Spinalganglien untersucht und dabei vier Mal isolierte, seröse Cysten gefunden hat.

Ein interessantes Zusammentreffen von trophischer Störung der Haut und Spinalganglienerkrankung, bestehend in cystischen Veränderungen zahlreicher Ganglien, fand sich bei der Obduktion eines Falles von Sklerodermie.

Der Krankengeschichte, für deren Ueberlassung ich Herrn Prof. *Stähelin* ergebenst danke, entnehmen wir in kurzem Auszug was folgt:

E. H., 61 Jahre alt, früher Dienstmädchen. Eintritt auf die medizinische Klinik am 5. April 1918. Die Mutter der Patientin war jahrelang in einer Irrenanstalt versorgt und starb an Lungentuberkulose. Sonst ist die Familienanamnese ohne Belang. Als Kind war die Patientin nie krank. Im Alter von 15—20 Jahren hatte sie hie und da, hauptsächlich im Winter, über Gelenkschmerzen zu klagen. Mit 36 Jahren Spitalaufenthalt wegen offenen Krampfadern. 1904 Spitalaufenthalt wegen Arterienverkalkung. 1906 Kieferhöhlenoperation. 1907 Spitalaufenthalt wegen „Raynaud'scher Krankheit". Schmerzen und blaurote Verfärbung der Finger in der Kälte, häufig aber auch nachts im Bett, manchmal Finger geschwollen. In den Beinen Schwächegefühl. 1908 Spitalaufenthalt wegen Thrombophlebitis und „Morbus Raynaud". Der damaligen Krankengeschichte ist zu entnehmen, daß die Hände der Patientin anfallsweise unter heftigen Schmerzen weiß wurden. Oft dauerte es mehrere Tage, bis sich diese Anfälle von lokaler Synkope wiederholten, die meist unabhängig von der Außentemperatur auftraten. Damals zeigten die Finger nie blaue Verfärbung.

Seither hatte die Patientin oft unter anfallsweise auftretenden starken Schmerzen in beiden Händen, seit einiger Zeit auch in den Beinen zu leiden. Die Schmerzen waren besonders intensiv bei kaltem Wetter, und wenn Pat. die Hände in kaltes Wasser brachte. Oft strahlten sie in die Arme aus. In den letzten Wochen wurden die Schmerzen immer unerträglicher, dazu traten fast an allen Fingern, hauptsächlich der linken Hand „Geschwüre" auf. Das Müdigkeitsgefühl in den Beinen war so groß, daß die Patientin das letzte Vierteljahr fast ganz im Bett zubringen mußte. Sie hatte zudem öfter über Schwindel, Kopfweh und Herzklopfen und bei der geringsten Anstrengung über Atemnot zu klagen. In letzter Zeit etwas Husten mit Heiserkeit, ohne Auswurf.

Appetit ganz schlecht, Schlaf ebenfalls. Menopause mit 49 Jahren.

Status praesens am 5. April 1918: Mittelgroße Patientin von mäßig gutem Ernährungszustand, Haut trocken, überall etwas gelbbräunlicher Schimmer. Am Nacken, in den Axillen und in der Lumbalgegend auffallend starke, diffuse, bräunliche Pigmentierung mit Stich ins Bläuliche. Ebenfalls ziemlich intensive Pigmentierung am Abdomen und an den Oberschenkeln. Die Pigmentierung ist nach oben ziemlich scharf begrenzt durch eine horizontale Linie in Gürtelhöhe und übersteigt nach unten die Inguinalfalte um etwa Handbreite, wo sie begrenzt wird durch eine Linie, die parallel der Leistenbeuge geht. Leichtes Oedem der Bauchdecken und der Lumbosacralgegend. Kopf frei beweglich. Gesichtsfarbe blaß mit Stich ins Gelblich-braune. Auf Stirn, Wangen und an der Vorderseite des Halses diffus zerstreut zahlreiche teleangiektatische Hautvenen.

Gesichtsmuskulatur vollständig beweglich. Gesicht leicht asymmetrisch: der rechte Mundwinkel steht etwas tiefer und die rechte Lidspalte ist etwas weiter als die linke. Bewegungen der Augen nach allen Richtungen frei. Konjunktiven blaß, Skleren weiß. Pupillen beidseits gleich, rund, reagieren träge auf Licht und Konvergenz. Beidseits radspeichenförmige Linsentrübung, besonders an den Rändern der Linse gut sichtbar. Schleimhaut von Mund und Rachen blaß. Eine Ursache für die heisere Stimme ist laryngoskopisch nicht nachzuweisen. Die Zunge zeigt einen bräunlichweißen Belag und wird gerade herausgestreckt. Zähne defekt. Die Haare sind spärlich und vollkommen weiß.

Thyreoidea leicht vergrößert, submaxillar einige Lymphdrüsen palpabel. In der rechten Mamma ein zirka taubeneigroßer, gegen Haut und Unterlage frei beweglicher Tumor. Atmung frequent. Mäßige Dyspnöe. Milz nicht vergrößert. Leichte arkuäre Kyphose der Dorsalwirbelsäule. Extremitäten: frei beweglich. Blaurote Verfärbung der Finger, die an der linken Hand deutlicher ausgesprochen ist. Sie schneidet ziemlich scharf ab an der Basis der Grundphalangen und greift nur an der Ulnarseite in geringer Ausdehnung auf Vola und Dorsum manus über. Auf der Volarseite der rechten Hand reicht die Cyanose nur von den Fingerspitzen bis zum ersten Interphalangealgelenk. Auf dem Dorsum der Finger der linken Hand zeigen sich mit dicken Borken bedeckte Stellen von $^1/_2$—1 cm Durchmesser. Die Herde vom zweiten bis fünften Finger lassen sich durch eine gerade Linie verbinden, die von der Basis des kleinen Fingers nach dem radialen Nagelrand des Zeigefingers verläuft. An Stelle der Borken haben angeblich nie Geschwüre bestanden. Proximal von den cyanotischen Partien ist die Haut der Hand und des Vorderarmes eigentümlich glatt, glänzend und verdickt und läßt sich nicht in Falten aufheben. Auch diese Veränderungen sind links bedeutend stärker ausgesprochen als rechts. Sie reichen auf dem Dorsum ulnar beidseits höher hinauf als radial, während die Volae beidseits relativ wenig verändert erscheinen. Die Fingernägel sind uhrglasförmig und längsgerifft. Die Zehen zeigen ebenfalls mäßige Cyanose, die sich am linken Fuß auf einen schmalen Saum des Dorsum und der Planta pedis fortsetzt, rechts nur die Zehen betrifft. Am medialen Fußrand findet sich beidseits eine schmale Zone unveränderter Haut. An beiden Fußrücken und Unterschenkeln ist die Haut sehr blaß, glänzend, ödematös, hart, nicht faltbar. Der Uebergang der verdickten Haut in solche von normaler Konsistenz und normalem Aussehen erfolgt in einer spiralig gewundenen Linie, die medial an der Grenze zwischen mittlerm und oberm Drittel des Unterschenkels beginnt und schräg nach außen aufsteigend am Condylus externus endigt. Auf der Dorsalfläche verläuft die Linie ähnlich, die Fossa poplitea kreuzend. Die Hautverdickung beeinträchtigt in geringem Maß die Beweglichkeit in den Fingergelenken, doch bestehen keinerlei eigentliche Motilitätsstörungen. Keine Gelenkschmerzen. Sehnen- und Periostreflexe normal. Sensibilität für feine Berührungen überall intakt. Die Temperaturempfindung ist an der obern Extremität vollständig intakt, während an den ausgesprochen sklerodermieartig veränderten Partien der untern Extremität Warm und Kalt gelegentlich verwechselt werden. Temperatur zwischen 36,2 und 36,6. Urin: mit Spur Eiweiß. Spez. Gewicht. 1010—1017. Mittlere Menge 1000—600 ccm. Blutdruck: 117 nach Riva Rocci. Blutbefund: 78% Hämoglobin nach Sahli, 4,800,000 Erythrocyten, 12,600 Leukocyten. Davon polymorphe neutrophile Leukocyten 74,5%, Lymphocyten 17,5%, große mononukleäre Zellen 4,5%, Uebergangsformen 2%, Eosinophilie 1,5%. Die roten Blutkörperchen zeigen nichts besonderes.

Wassermann negativ.

Krankheitsverlauf: 10. April nach vorübergehender Besserung in den ersten Tagen des Spitalaufenthalts tritt erhebliche Verschlimmerung des Allgemeinbefindens ein. Pat. klagt sehr über Kältegefühl in der linken Hand. Diese ist auch stets kalt anzufühlen. An der rechten Hand tritt häufig lokale Blässe auf. Dieselbe erstreckt sich auf die beiden Endglieder des zweiten bis fünften Fingers. Der Daumen bleibt in der Regel frei. Im Stadium der Synkope klagt Pat. über starke Schmerzen in den Fingern. Die Schmerzen verschwinden im Augenblick der Wiederherstellung der Zirkulation. An der linken Hand, die beständig blau ist, sind nie Schmerzen aufgetreten. In den Zehen nie Schmerzen. Pat. hat nie geschwitzt während des Spitalaufenthalts.

Am 14. April: Zunehmende Oedeme der Füße und Unterschenkel bei deutlichem Zurückgehen der Diurese.

Am 17. April: Plötzlich auftretende schwere Herzinsuffizienz.

Am 19. April: 1 Uhr nachmittags, Exitus letalis.

Die am 20. April 1918, morgens 9 Uhr 30 ausgeführte Sektion ergab folgendes (Auszug aus Sektionsprotokoll Nr. 250, 1918, E. H., 61 Jahre alt):

Mittelgroßer Körper in ziemlich gutem Ernährungszustand. Totenstarre gut ausgebildet. Pupillen ziemlich weit, beidseits gleich. Zähne fast völlig fehlend. Kiefer atrophisch. In der rechten Mamma ein kleiner, gut beweglicher Knoten. Wirbelsäule etwas verkrümmt. Ueber der Skapulargegend beidseits ziemlich starkes Oedem. Livores hellrot, mäßig ausgesprochen. Beine leicht ödematös. Haut der Unterschenkel, besonders links, etwas derb, wenig faltbar, etwas bräunlich verfärbt, auf Schnitt ödematös. Das kutane und subkutane Fettgewebe etwas hart. Muskulatur im Bereich des rechten Unterschenkels, namentlich der Tibialis anticus etwas fibrös durchwachsen, leicht ödematös. Ueber dem linken med. Malleolus eine kleine, 2 cm messende, strahlig seichte Narbe. Die Zehen des linken Fußes, besonders die äußern drei, etwas blaurot verfärbt. An der dritten und vierten Zehe unmittelbar hinter dem Nagel eine zirka 4 : 5 mm messende krustöse Auflagerung. An der fünften Zehe über der zweiten Phalanx eine ähnliche Kruste, nach deren Ablösen zeigt sich die Epidermis verdickt und stark verhornt. Die Finger der rechten Hand leicht verdickt, besonders der zweite und dritte im Bereich der vordersten Phalanx blaurot verfärbt. Die Nägel ebenfalls blaurot verfärbt. Linker Vorderarm und Hand etwas ödematös, Finger ziemlich stark verdickt. Beweglichkeit der Phalangealgelenke etwas herabgesetzt. Haut an den Fingern blaurot verfärbt, etwas gespannt und derb, an allen Fingern ein mit Krusten bedeckter bis 1 cm messender Herd. Nach Entfernung der Kruste stößt man auf ein seichtes, eitrig belegtes Ulcus. Nägel ebenfalls blaurot verfärbt. Nagelbett des Zeigefingers lateral durch Krusten bedeckt. Nach deren Entfernung stößt man auf derbe, narbig veränderte Haut. Arteria brachialis zart. Gelenke der Finger rechts überall unverändert. In der obern Brust- und untern Halsgegend multiple, kleine, bräunliche Pigmentierungen. Pektoralis mäßig ausgesprochen hellbraunrot, transparent. Subkutanes Fett an Brust und Bauch spärlich. Mammae ziemlich kräftig mit gutem Drüsenkörper. In der rechten Mamma in der obern mittlern Area ein 2 cm messendes, lappiges, weißes, derbes, nach der Umgebung gut abgesetztes Adenom.

Zwerchfellstand rechts vierte, links fünfte Rippe. Unterer Leberrand in der rechten Mammillarlinie am Rippenbogen, in der Mittellinie, 6 cm unterhalb Ende Corpus sterni. Omentum majus ziemlich gut fetthaltig. Magen in normaler Lage, wenig gefüllt.

Därme von mittlerer Füllung. Appendix leicht fixiert. Zwischen Gallenblase und Flexura hepatica einzelne leicht lösliche Adhäsionen. Mesenterium mäßig fetthaltig. Harnblase gut kontrahiert, wenig gefüllt. Genitalien in normaler Lage, frei. In der Bauchhöhle zirka 700 ccm klare, seröse Flüssigkeit.

Rippenknorpel gelb, leicht verkalkt, Sternum etwas nach vorn gekrümmt. Lungen ziemlich stark retrahiert und kollabiert. In der linken Pleurahöhle zirka 700 ccm klare, seröse Flüssigkeit. In der rechten Pleurahöhle zirka 500 ccm derselben Flüssigkeit. Ductus thoracicus zart. Im Mediastinum anticum mäßig Fettgewebe und einzelne bis 1 cm messende anthrakotische Lymphdrüsen. Im Herzbeutel zirka 200 ccm klare, seröse Flüssigkeit.

Herz: 450 gr, ziemlich stark vergrößert, besonders nach rechts. Spitze vom rechten Ventrikel gebildet. Konsistenz rechts etwas erhöht. Reichlich subepicardiales Fett. Mitralis für 2 Finger eben durchgängig. An der Basis besonders im Bereich des kurzen Segels findet sich ein zirka 3 mm messender, zum größten Teil verkalkter Balken. Auf der Ventrikelseite des langen Segels mäßig gelbweiße Verdickung und Trübung. Aortenklappen an der Basis etwas verdickt. Aorta ascendens 7 cm Umfang, Intima über den Sinus Valsalvae etwas verdickt, gelbweiß getrübt, zum Teil leicht usuriert. Tricuspidalis weit, an der Basis leicht gelbweiß verdickt, 11 cm Umfang. Pulmonalklappen ebenfalls weit, 9½ cm Umfang, nur wenig verdickt, Arteria pulmonalis 9 cm Umfang, Intima zart. Wanddicke links 8—9 mm, rechts 5 mm, Trabekel und Papillarmuskel links mäßig ausgesprochen, rechts stark verdickt. Myocard braunrot, mit multiplen kleinsten Schwielen links vorn, sonst braunrot, transparent. Foramen ovale zu. Linker Vorhof etwas erweitert, Herzohr mäßig kräftig, linker Ventrikel eher klein, rechter Vorhof stark erweitert, Herzohr sehr kräftig, rechter Ventrikel stark erweitert.

Zunge mit geringem braunem Belag. Tonsilla palatina und Balgdrüsen der Zungenbasis klein. Uvula und weicher Gaumen, Pharynx und Oesophagus etwas venös hyperämisch. In Larynx und Trachea etwas schaumiger Schleim, Schleimhaut blutreich. Schilddrüse kräftig, links 6 : 3 : 2½—3 cm, braunrot, mäßig transparent mit zwei $1^1/_2$—2 cm messenden transparenten Colloidknoten. Arteria thyreoidea sup. in ein starres Kalkrohr umgewandelt. Schilddrüse rechts 6 : 3 : 3 cm im Gewebe verstreut einige 4 resp. 3 cm messende transparente Colloidknoten. Aorta thoracica mit einem mittleren Umfang von 5 cm, Intima ziemlich stark gelbweiß verdickt, getrübt.

Linke Lunge: klein, flaumig, scharfer Rand etwas abgerundet. Alveolen etwas vergrößert, ungleich. Pleura glatt und glänzend. Auf Schnitt im Unterlappen Gewebe dunkelblaurot, luftarm, zäh. In den obern Partien des Unterlappens und im Oberlappen Gewebe trocken, mäßig lufthaltig, völlig kompressibel. Rechte Lunge wie links, nur in den untern Partien des Unterlappens etwas besser lufthaltig als links. Lungenarterien namentlich in den Hauptstämmen mit ziemlich stark gelbweiß verdickter, etwas narbig aussehender Intima. Auf der rechten Seite teils im Hauptstamm, besonders in demjenigen des Mittellappens teils in den kleinen Verzweigungen des Unterlappens, kleine, mit der Wand nicht verklebte, graurote, gerippte Thromben, die das Lumen nicht völlig verlegen. Bronchien: Schleimhaut venös hyperämisch, mit etwas schleimigem Eiter bedeckt. Bronchial- und untere Cervicaldrüsen mittelgroß, anthrakotisch. Die untern Cervicaldrüsen rechts mit einzelnen in Gruppen gestellten miliaren, nicht verkästen Tuberkeln.

Milz: etwas vergrößert, 260 gr, 14 : 9 : 5 cm. Kapsel leicht verdickt, Pulpa braunrot, derb, Follikel klein, ziemlich reichlich. Trabekel etwas verbreitert.

Linke Nebenniere kräftig, Rinde herdweise gut fetthaltig, Mark kräftig, 2—3 mm breit. Linke Niere mit guter Fettkapsel, fibröse Kapsel leicht verdickt, gut abziehbar. Niere mittelgroß, Oberfläche mit einzelnen seichten arteriosklerotischen Einziehungen, braunrot. Auf Schnitt: Zeichnung deutlich, mittlere Rindenbreite 5 mm, Gewebe dunkelgraurot, transparent, etwas derb. Nierenbecken nicht erweitert. Schleimhaut von mittlerem Blutgehalt. In der Vena cava inferior flüssiges Blut, Wand o. V. Rechte Nebenniere wie links. Rechte Niere wie links, ebenso das Nierenbecken. Gewicht beider Nieren 260 gr.

Im Magen wenig schleimiger Inhalt, Schleimhaut leicht venös hyperämisch.

Leber: 1430 g. Serosa diffus leicht verdickt, Gewebe etwas zäh, blutreich, transparent. Acinöse Zeichnung deutlich. Zentra fast durchwegs konfluierend, Glisson'sche Scheiden etwas verbreitert. Konsistenz deutlich erhöht. In der Gallenblase wenig helle Galle, Wand der Aorta abdominalis mit einem mittleren Umfang von 3½ cm. In den untern Partien ist die Aorta in ein starres, zum Teil usuriertes Kalkrohr umgewandelt. Arteria mes. sup. zart. Arteria femoralis stark verdickt, besonders in der Gegend des Ligamentum Pouparti. Die Hinterwand stark gelbweiß verdickt, zum Teil verkalkt. Die Arteria poplitea ganz wenig gelbweiß verdickt, getrübt. In den Beinvenen flüssiges Blut. Pankreas kräftig, gut bluthaltig. Mesenteriale und retroperitoneale Lymphdrüsen klein.

In der Harnblase kein Inhalt, Schleimhaut ohne Besonderheiten. Uterus ohne Besonderheiten, in der Cervix ragt nach unten ein gestielter 2 cm messender Schleimhautpolyp. Vagina ohne Veränderung. Tuben zart. Ovarien ziemlich kräftig mit reichlichen Corpora alba.

Im Darm wenig dünnbreiiger und zum Teil dickbreiiger Inhalt, Schleimhaut des Darmes etwas verdickt, ziemlich stark venös hyperämisch. Follikel klein. Appendix ohne Besonderheiten.

Schädel: groß, leicht asymmetrisch. Nahtsubstanz zum größten Teil verstrichen. Diploe ziemlich reichlich, mäßig bluthaltig. Mittlere Schädeldicke 4 mm. Dura von normaler Spannung, mäßig bluthaltig, etwas verdickt. Innenfläche auf beiden Seiten mit zarten, teils bräunlichen, teils frisch durchbluteten pachymeningitischen, leicht ablösbaren Auflagerungen. Weiche Häute der Konvexität zart. Im Subarachnoidealraum wenig klarer Liquor, Gyri sehr schmal, Sulci leicht vertieft, Seitenventrikel nicht erweitert. Ependym im Bereich des Septum pellucidum leicht gekörnt. Plexus chorioideus gut bluthaltig. Glandula pinealis von normaler Größe, nicht besonders hart. Dritter und vierter Ventrikel normal weit. Ependym von normaler Konsistenz. Hirnsubstanz gut durchfeuchtet, mit reichlichen kleinen Blutpunkten. Hirngewicht 1310 gr. Augenhintergrund ohne Besonderheiten. Mittelohr trocken. Hypophyse makroskopisch unverändert.

Wirbelsäule im Bereich des obern Dorsalteils ziemlich stark nach hinten verkrümmt, im Bereich des obern Lumbalteils mit geringer Verkrümmung nach vorn.

Rückenmark: Dura mater leicht verdickt, gut bluthaltig, weiche Rückenmarkshäute zart, gut bluthaltig. Die Spinalganglien werden im Zusammenhang mit dem Rückenmark herausgenommen. Den auffallendsten Befund bilden eigentümliche linsen- bis erbsengroße cystische Gebilde von mattweißer Farbe, die ein perlenartiges Aussehen haben; diese Cysten liegen den Spinalganglien eng auf, meist an der Grenze gegen die hintere Wurzel. Das Ganglion läßt sich in der Regel makroskopisch nicht scharf von der Cyste abgrenzen. Derartige cystische Veränderungen zeigen die Mehrzahl der Ganglien soweit diese bei der Herausnahme nicht abgerissen

oder wenigstens beschädigt wurden. Im einzelnen ergaben sich folgende Verhältnisse: von den cervicalen Ganglien sind rechts das 3., 4., 5., 6. und 7. vollständig, alle ohne Veränderung vorhanden, 1, 2 und 8 fehlen. Links trägt das 8. eine doppelte Cyste, die andern sind, soweit vorhanden, ohne Cysten. Von den Dorsalganglien zeigen rechts das 1., 4., 7., 8. und 9. cystische Veränderungen, dazu auch die Wurzel des fehlenden 2. Ganglion. Ganglion 10, 11 und 12 sind makroskopisch normal. Links zeigen das 3., 4., 5., 7. und 8. Ganglion verschieden große Cysten, während die andern normal sind, soweit vorhanden. Die beiden ersten Lumbalganglien zeigen makroskopisch keine Veränderung. Die tiefern Ganglien wurden leider bei der Eröffnung des Rückenmarkes zerstört.

Wassermann'sche Reaktion aus Leichenblut negativ.

Die *pathologisch-anatomische Diagnose* ergab:

Sklerodermie.

Allgemeine Arteriosklerose. Arteriosklerose der Mitralis. Mitralstenose.

Arteriosklerose der Arteria pulmonalis.

Exzentrische Herzhypertrophie rechts.

Chronisch-substantielles Lungenemphysem.

Thrombose der Arteria pulmonalis rechts.

Stauungsinduration der Bauchorgane.

Ascites. Hydrothorax. Anasarca.

Adenoma mammae.

Cystische Degeneration der hintern Wurzeln und der Spinalganglien des Cervicodorsalmarkes.

Von den Organen wurden überall Stücke herausgeschnitten, in Formol fixiert, und zum größten Teil auf Gefrierschnitten untersucht. Das Gehirn und das Rückenmark und die Spinalganglien wurden ebenfalls z. T. in Formol, z. T. in *Müller'*scher Lösung fixiert, ebenso die Haut. Rückenmark, Spinalganglien und Haut wurden zum Teil auf Gefrierschnitten und zum Teil nach Einbettung in Celloidin untersucht. Zur Färbung wurden gebraucht: Hämalaun-Eosin, van Gieson in der *Weigert*schen Modifikation, die *Weigert'*sche Markscheidenmethode, die *Weigert'*sche Methode zur Darstellung der elastischen Fasern, Hämalaun-Sudan und Unnas polychromes Methylenblau.

An den *Brust-* und *Bauchorganen* konnte mikroskopisch kurz zusammengefaßt folgender Befund erhoben werden:

Herz: Myokard: die einzelnen Muskelzellen meistens kräftig, zum Teil mit ziemlich reichlich feinem Lipofuscin. Das intermuskuläre Bindegewebe zum Teil verbreitert, kernarm.

Leber: die Leberzellen im Zentrum der Acini vielfach atrophisch mit ziemlich feinem Lipofuscin und wenig braunem Pigment. Die Blutkapillaren im Zentrum stark erweitert, prall mit roten Blutkörperchen gefüllt. Die Glisson'schen Scheiden etwas verbreitert, von einzelnen Lymphocyten durchsetzt, selten neugebildete Gallengänge. Die Kupffer'schen Sternzellen in einzelnen Acini auffallend deutlich, zum Teil mit feinscholligem, braunem Pigment beladen. Im Hämalaun-Sudanpräparat erkennt man hie und da in der Peripherie der Acini geringgradige, feintropfige Verfettung der Leberzellen.

Milz: Follikel klein, Follikelarterien stark verdickt, hyalin, Pulpa ziemlich zellreich, die venösen Kapillaren erweitert, Endothel hoch. In der Pulpa zerstreut ziemlich reichlich feinkörniges Blutpigment. Stroma der Pulpa diffus etwas verbreitert.

Nieren: fibröse Kapsel etwas verdickt, stellenweise kleine arteriosklerotische Einziehungen mit hyalinen fibrösen Glomeruli, etwas atrophischen Kanälchen und geringer Stromaverbreiterung und Lymphocytendurchsetzung. Arterien etwas dickwandig, die Intima stellenweise hyalin. In den Markpyramiden vereinzelte hyaline Zylinder in den Sammelröhren. Im Hämalaun-Sudanpräparat geringe Verfettung der Tubuli contorti und der Sammelröhren.

Pankreas: die Langerhans'schen Inseln kräftig, ebenso das übrige Parenchym, Stroma nicht verbreitert.

Schilddrüse: zeigt das Bild der Struma colloides nodosa. Die Knoten werden von mittelgroßen, meist colloidhaltigen Follikeln mit ziemlich hohem, einschichtigem, kubischem Epithel gebildet, zwischen denen wenig kernarmes Bindegewebe liegt, einzelne Knoten mit stark erweiterten Gefäßen. Das lappige Gewebe besteht aus mittelgroßen, colloidhaltigen Follikeln. Das intra- und interlobuläre Bindegewebe ist nicht verbreitert. In manchen Läppchen beginnende Knotenbildung im Sinne der von Hitzig und Michaud beschriebenen Bilder. Hypophyse kräftig mit ziemlich reichlich chromophilen Zellen. In der Pars intermedia in einzelnen Follikeln etwas colloide Substanz.

Eine eigentümliche Veränderung zeigt die mikroskopische Untersuchung der *Nebennieren*. Im Hämalaun-Eosinpräparat fallen schon bei Lupenvergrößerung eine große Zahl meist ziemlich zirkumskripter kleiner Zellanhäufungen im Bereich des Markes auf. Diese Zellanhäufungen bestehen mikroskopisch aus dicht gestellten Lymphocyten, die fast ausschließlich im Mark lokalisiert sind, nur stellenweise auch zwischen die Zellen der Zona reticularis hineinreichen. Die Markzellen zeigen bei der gewöhnlichen Färbung und bei Formolfixierung keine Besonderheit. Das Stroma des Markes ist nicht verbreitert. Die Rinde weist einen mittleren Fettgehalt ihrer Zellen auf. Pathologische Prozesse sind in derselben nicht nachzuweisen.

Von der *Haut* wurden ausgedehnte Stücke der Unterschenkel und der Füße mit der anliegenden Muskulatur und ein Finger mikroskopisch untersucht. Im Bereich der Haut der Unterschenkel ist die Epidermis vielfach etwas verdünnt. Das Stratum corneum ist meistens deutlich ausgesprochen, die interpapillären Zapfen sind zum Teil etwas verlängert, an andern Stellen eher etwas verkürzt. Das Stratum granulosum und das Stratum lucidum mäßig ausgesprochen, zeigen keine pathologischen Veränderungen. Im Stratum basale erkennt man auf sehr vielen Schnitten eine deutliche Vermehrung von feinscholligem braunem Melanin. Die direkt subepithelial gelegenen Partien des Stratum papillare sind in sehr vielen Schnitten besonders im van Gieson-Präparat dadurch charakterisiert, daß breite kernarme kollagene Fasern vorliegen, die sich nach van Gieson intensiv rot färben. Im Stratum reticulare fällt zum Teil ebenfalls das gut ausgesprochene kollagene

Gewebe bis zu einem gewissen Grade auf. Die kollagenen Fasern sind zum Teil sehr dicht, zum Teil durch Oedem gelockert. Die Haarfollikel sind außerordentlich spärlich, man sieht im Bereich der Follikelmündung in vielen Schnitten eine zirkumskripte, stärkere Ansammlung von verhorntem Material. Die Schweißdrüsen sind in mittlerer Zahl vorhanden, um einzelne Schweißdrüsen herum findet man geringe Lymphocyteninfiltration, dieselbe Infiltration kann auch zum Teil im Stratum reticulare, zum Teil im Stratum papillare namentlich perivaskulär und perifollikulär nachgewiesen werden. In einzelnen Schnitten sind die Schweißdrüsenknäuel schlecht ausgesprochen, die Membrana propria erscheint etwas verdickt. Die Schweißdrüsenausführungsgänge sind im allgemeinen sehr spärlich und auffallend schmal. Im van Giesonpräparat fällt besonders in manchen Schnitten eine starke Entwicklung der Musculi arrectores pilorum auf. Die elastischen Fasern sind sehr gut ausgesprochen und fallen zum Teil direkt durch ihre sehr starke Entwicklung, sowohl im Stratum papillare als im Stratum reticulare auf. Degenerationen der elastischen Fasern sind in der Cutis nicht nachweisbar. Die Hautnerven zeigen vielfach eine geringe Lymphocyteninfiltration in deren unmittelbarer Umgebung, sonst lassen sich in den Hautnerven weder in den gewöhnlich gefärbten Schnitten, noch in den nach der *Weigert*schen Markscheidenmethode gefärbten, Veränderungen nachweisen.

Das subkutane Fettgewebe ist locker und ziemlich gut ausgesprochen und zeigt selten geringe meist perivaskulär angeordnete Infiltration mit Lymphocyten.

Einen sehr schweren Befund kann man nun im Bereich der Gefäße, besonders der Arterien des subkutanen Gewebes nachweisen. Die Arterien sind durchwegs verdickt, ihre Intima ist ausgedehnt fibrös hyalin degeneriert und teils diffus, teils mehr herdweise verdickt. Die Elastica intimae ist sehr häufig verkalkt und unterbrochen, daneben sieht man zum Teil auch größere breitere Kalkherde, die in die Media hineinreichen. Die Adventitia ist hie und da etwas verdickt und von einzelnen Lymphocyten durchsetzt. Im *Weigert*'schen Elastinpräparat erkennt man in der verdickten Intima vielfach feine teils zirkuläre, teils etwas unregelmäßig verlaufende elastische Fasern, die Elastica intimae ist meist in mehrere Lamellen aufgesplittert und zum Teil unterbrochen. Die Elastica adventitiae zeigt zum Teil ebenfalls Aufsplitterung in mehrere Lamellen. Neben diesen arteriellen Prozessen, die als schwere Arteriosklerose gedeutet werden müssen, findet man in manchen Schnitten weniger schwere Prozesse im Bereich der Venen. Die Venen sind namentlich direkt unter der Cutis vielfach sehr stark erweitert und zeigen ein unregelmäßiges Lumen. Die Intima

ist vielfach unregelmäßig verdickt, fibrös, die Media vielfach bindegewebig unterbrochen, die Adventitia kräftig, selten von einzelnen Lymphocyten durchsetzt. Durch die zirkumskripte Verdickung der Intima mit stark sklerotischem kernarmem Bindegewebe kommen zum Teil sehr eigentümliche Veränderungen der Gefäßquerschnitte zustande. Im *Weigert*'schen Elastinpräparat erkennt man im Bereich der sklerotischen Herde der Intima vielfach feine elastische Fasern, die Elastica adventitiae zeigt besonders in manchen Venen stärkere Aufsplitterung in mehrere Lamellen. Es handelt sich also bei diesen Venenprozessen zum Teil um eine weitgehende Phlebosklerose und eine Erweiterung des Lumens. Das Sehnengewebe unter der Haut zeigt histologisch keine Besonderheiten. Die quergestreifte Muskulatur, die makroskopisch zum Teil deutlich fibrös modifiziert war, läßt in den mikroskopisch untersuchten Partien nur selten eine fibröse Umwandlung erkennen. Das intermuskuläre Bindegewebe ist meist zart und durch reichlich Fettgewebe substituiert. Die Muskelfasern sind im Bereich der Unterschenkelmuskulatur fast durchwegs atrophisch. Die Querstreifung ist meistens gut erhalten. Die Sarkolemmkerne sind deutlich vermehrt und in dichtgefügten Reihen angeordnet. An andern Stellen sieht man eine eigentümliche Verklumpung der Sarkolemmkerne zu größeren unregelmäßigen, im Hämalaun-Eosinpräparat dunkelblau gefärbten, bald rundlichen, bald spindeligen oder hantelförmigen Gebilden, wie sie seinerzeit von *Kottmann* unter *Langhans* ausführlicher beschrieben worden sind. Lymphocytäre Infiltration läßt sich in der untersuchten Muskulatur nicht nachweisen. An ganz wenigen Stücken ist die Muskelatrophie schon weiter gediehen, so daß zum Teil von quergestreifter Muskulatur fast nichts mehr zu sehen ist. An diesen Stellen ist das intermuskuläre Bindegewebe etwas verbreitert. Die Muskelgefäße zeigen im Bereich des Unterschenkels zum Teil weitgehende Veränderungen im Sinn der Arteriosklerose, wie ich sie oben für die subkutangelegenen Gefäße bereits genau geschildert habe. Die Venen sind zum Teil ebenfalls etwas erweitert, doch konnte ich nirgends stärkere Phlebosklerose nachweisen. Die intermuskulären Nerven zeigen meistens keine Veränderungen, ganz selten stößt man auf Nerven mit geringgradiger Lymphocyteninfiltration. Leider gelang es mir nicht in dem untersuchten Material Muskel- und Sehnenspindeln nachzuweisen. Was nun die größeren Nerven, den Nervus ischiadicus und auch die Nerven der Oberarme betrifft, so zeigen dieselben nach den verschiedenen Färbungen, mit Ausnahme von stellenweise geringgradiger Lymphocyteninfiltration, keine Veränderungen.

Durch den Finger wurde eine Anzahl von Querschnitten angelegt. Die Epidermis zeigt starkes Stratum corneum, dickes

Stratum lucidum und granulosum, das Rete Malpighi weist keine Besonderheiten auf. Die interpapillären Retezapfen sind an ganz vereinzelten Stellen etwas verlängert. Das Stratum basale fällt z. T. durch etwas stärkeren Melaningehalt auf. In der Nähe der torpiden Ulcera erkennt man im Rete Malpighi stellenweise kleine unregelmäßige Vakuolen. Im Bereich der Geschwüre fehlt die Epidermis vollkommen, der Geschwürsgrund wird gebildet von kernarmer Cutis mit einzelnen Schweißdrüsen und diffus zerstreuten multinukleären Leukoyten in geringer Zahl. — Das Stratum papillare zeigt bedeutend geringgradigere Sklerose als in den Unterschenkelschnitten, es besteht aus einem kernarmen Bindegewebe, in dem nur ganz selten vereinzelte Lymphocyten nachzuweisen sind. Das Stratum reticulare besteht ebenfalls aus kernarmem Gewebe. Die Schweißdrüsen sind meist kräftig ausgesprochen, zeigen keine Veränderungen. Die *Pacini*'schen Körperchen sind vollkommen intakt, ebenso die peripheren Nerven. Die Arterien sind stellenweise stark verdickt, zum Teil ist das Lumen fast völlig obliteriert. Man erkennt namentlich in einer Arterie im Zentrum des Gefäßes eine kernarme Bindegewebsmasse, die an zwei Stellen durch ein ganz feinspaltiges Lumen mit Endothelbekleidung durchsetzt ist.

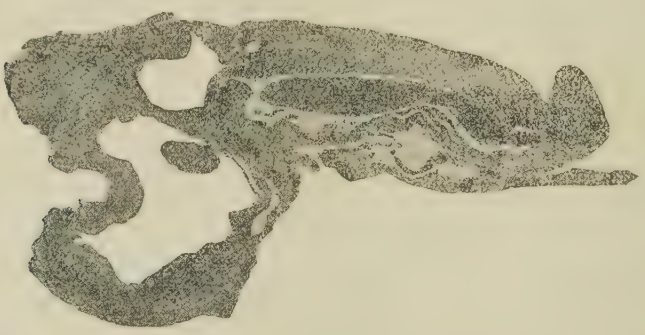

Multiple Cysten im Bereich der hintern Wurzeln. Hämalaun-Eosinfärbung. Lupenvergrößerung. Man erkennt die unregelmäßigen mit Endothel bekleideten Räume um und zwischen den Nervenbündeln der hintern Wurzeln.

Die Media ist in diesem Gefäße sehr kräftig, aber sonst unverändert. Im Elastinpräparat ist die Elastica intimae zum Teil etwas aufgesplittert. Der Knochen der Phalanx besteht aus lamellös gebauten Knochenbälkchen mit geringer Apposition durch Osteoblasten und etwas stärkerer lakunärer Resorption durch Osteoklasten, namentlich in den Partien, in denen oberflächlich ein Geschwür liegt. Zwischen den Knochenbälkchen findet sich Fettmark. Eine besondere Untersuchung

wurde auch auf die verschiedenen Gefäße des Körpers ausgedehnt. Dem makroskopischen Sektionsbefund entsprechend zeigen die Arteria poplitea und dann besonders die Armarterien zum Teil nur geringgradige, zum Teil keine sklerotischen Prozesse. Die Venen sind stellenweise etwas erweitert und lassen stellenweise eine geringgradige Verdickung der Intima mit reichlichen elastischen Fäserchen ohne infiltrative Prozesse erkennen.

Die mikroskopische Untersuchung des *Rückenmarkes* ergibt sowohl in der harten und der weichen Rückenmarkshaut als im Rückenmark selbst vollkommen normale Verhältnisse, die Ganglienzellen sind durchwegs gut erhalten und zeigen durchwegs kräftige *Nißl*'sche Schollen. Manche Ganglienzellen enthalten etwas Lipochrom. Die vordern und hintern Wurzeln in unmittelbarer Nachbarschaft des Rückenmarks zeigen weder bei der gewöhnlichen Färbung, noch bei der *Weigert*'schen Markscheidenfärbung eine Veränderung. Die eigentümlich cystisch degenerierten Spinalganglien und hintern Wurzeln lassen bei der mikroskopischen Untersuchung in allen Teilen ein vollkommen einheitliches Bild erkennen. Die Cysten, die recht differente Formen aufweisen, die zum Teil recht klein, fast spaltförmigen, zum Teil größeren, bald rundlichen bald unregelmäßigen 1—2—6 bis 8 mm Durchmesser haltenden Hohlräumen entsprechen, sind zum Teil mit einer homogenen eosinroten Masse angefüllt. In sämtlichen cystischen Räumen läßt sich ein einschichtiger Endothelbelag nachweisen. Zahl und Größe der cystischen Räume variieren an den einzelnen hintern Wurzeln und den intervertebralen Ganglien, die bedeutend seltener von diesen Cysten durchsetzt sind. Weitaus die größte Zahl der Cysten findet sich in unmittelbarer Nachbarschaft der Spinalganglien und da namentlich in und zwischen den Nervenfasern der hintern Wurzeln. Die Nervenfasern werden durch die Cysten zum Teil zur Seite gedrängt; irgendwelche Degeneration der Nervenfasern konnte ich auch im Markscheidenpräparate nicht nachweisen. Nur an wenigen Orten findet man in unmittelbarer Nachbarschaft der Cysten vereinzelte Lymphocyten. Eine eigentliche bindegewebige Wand fehlt den meisten Cysten, indem fast überall nur ein ganz schmaler bindegewebiger Saum das Endothel der Cysten von dem Nervengewebe trennt.

Wie bei der Beschreibung des mikroskopischen Befundes der Spinalganglien und der hintern Wurzeln erwähnt wurde, entsprechen sich im Prinzip die cystischen Veränderungen an den verschiedenen Spinalganglien vollständig, nur die Ausdehnung der Läsion ist etwas wechselnd. In Bezug auf die Segmenthöhe zeigen sich hauptsächlich die thorakalen Spinalganglien verändert. Alle konnten ja bei der Sektion nicht unbeschädigt gewonnen werden, aber doch der größere Teil und davon weist die Mehrzahl solche Cysten auf. Die 2 obern cervi-

kalen und fast alle lumbalen Ganglien fehlen leider ganz, aber von den vorhandenen cervikalen zeigt einzig das 8. links, entsprechend seinem makroskopischen Aussehen. stark pathologische Veränderung. Die beiden ersten Lumbalganglien zeigen mikroskopisch völlig normale Verhältnisse.

Die mikroskopische Untersuchung des Großhirns und seiner Häute ergab keine Besonderheiten, auch Kleinhirn und Medulla oblongata zeigten vollständig normalen Befund.

Wenn wir das Resultat der mikroskopischen Untersuchung zusammenfassen, so finden wir im Bereich der großen parenchymatösen Organe die Zeichen chronischer Stauung und geringgradiger Arteriosklerose. Am Herzen war etwas braune Atrophie und eine Myokarditis fibrosa nachzuweisen. Die Schilddrüse bot das Bild einer gewöhnlichen Struma colloides nodosa dar, die Hypophyse wies vollkommen normale Verhältnisse auf, ebenso das Pankreas. Eigentümlich sind die chronisch entzündlichen Prozesse des Nebennierenmarkes. Ich möchte aber auf die Bedeutung dieses Befundes für das ganze Krankheitsbild hier nicht genauer eingehen, um so weniger, als bindende Schlüsse für die Pathogenese der Sklerodermie aus dieser Beobachtung nicht zu ziehen sind. Hingegen möchte ich doch ausdrücklich diesen Nebennierenbefund hier hervorheben.

Die Hauptveränderungen weist die Haut an den Unterschenkeln und im Bereich der Finger auf; es sind Veränderungen, die für Sklerodermie fast typisch sind. Die Prozesse in der Epidermis sind im Allgemeinen sehr geringgradig im Sinne einer meist follikulären Hyperkeratose, geringer Akanthosis und dann vielfach stärkerer Ansammlung von feinkörnigem Melanin. In der Cutis fällt namentlich im Unterschenkel im Stratum papillare ein breites subepithelial gelegenes kernarmes Band dicker kollagener Fasern auf. Die Arectores pilorum sind an manchen Stellen deutlich verdickt. Haarfollikel sind außerordentlich spärlich, Talgdrüsen konnte ich am untersuchten Material überhaupt nicht finden. Die Schweißdrüsen sind meistens nur wenig ausgesprochen. Um die Schweißdrüsen herum liegen in der Cutis diffus und zum Teil namentlich auch perivaskulär herdweise geringgradige Lymphocytenansammlungen. Dieselbe Lymphocytenansammlung kann man zum Teil auch um die sonst normalen Hautnerven nachweisen. Weitgehende Veränderungen zeigen die subkutanen Arterien und Venen im Sinne einer hochgradigen Arteriosklerose und einer weitgehenden Phlebosklerose, zum Teil mit Phlebektasie. Die untersuchte Muskulatur des Unterschenkels zeigt das Bild weitgehender Atrophie mit starker Sarkolemmkernwucherung und zum Teil ganz ausgedehnten Kernverklumpungen. Das intermuskuläre Bindegewebe ist vielfach durch Fettgewebe ersetzt,

nur an ganz vereinzelten Stellen von sehr hochgradiger Atrophie ist dasselbe verbreitert. Die intermuskulären Nerven sowie die größeren Nervenstämme der Beine und Arme sind meistens intakt, außer seltener ganz geringer Lymphocyteninfiltration. Die Haut der Finger zeigt im großen und ganzen dieselben Veränderungen. Hervorzuheben sind die seichten ulcerativen Prozesse, die auch mikroskopisch merkwürdig wenig entzündliche Reaktion aufweisen, dann ein fast vollständiger Verschluß einer mittelgroßen Arterie mit sekundärer Rekanalisation. Der Knochen der Finger zeigt nur spurweise erhöhte lakunäre Resorption. Die größeren Gefäße, mit Ausnahme der Aorta, besonders die Poplitea und die Brachialis, zeigen auffallend geringgradige Arteriosklerose, während die sie begleitenden Venen zum Teil typische Bilder von Phlebosklerose aufweisen.

Wie schon aus den klinischen Angaben deutlich hervorgeht, handelt es sich in unserm Falle um eine Sklerodermie, die sich von Anfang an auszeichnete durch ausgesprochene Symptome von „*Raynaud*'scher Krankheit". Diese beherrschten sogar lange Zeit vollständig das Krankheitsbild, was aus den klinischen Befunden der Jahre 1907 und 1908 ersichtlich ist. Keines der drei Stadien der Krankheit, die schon von *Raynaud* im Jahre 1862 als charakteristisch aufgestellt wurden, fehlte. Die anfallsweise auftretende mit heftigen Schmerzen verbundene lokale Synkope und die von dauernder Herabsetzung der Hauttemperatur begleitete lokale Asphyxie waren so typisch vorhanden, wie die symmetrische Gangrän mit ihrer charakteristischen Lokalisation der gangränösen Herde an den Akra der Extremitäten. Neben diesen Erscheinungen bestand aber ausgesprochene Sklerodermie, hauptsächlich an den beiden Unterschenkeln lokalisiert, die offenbar erst in den letzten Krankheitsjahren so deutlich in den Vordergrund getreten war. Die Patientin hatte ja schon jahrelang über schwache Beine geklagt, ohne daß bemerkenswerte Hautveränderungen vorhanden gewesen wären, abgesehen von der geringgradigen Cyanose der Zehen. Die Ausdehnung der sklerodermatisch veränderten Partien an Unterschenkeln und Vorderarmen und ihr plötzlicher Uebergang in normale Haut, ist in der Krankengeschichte genau angegeben. Die veränderte Haut war hart, glänzend, weiß und leicht ödematös und ließ sich nicht in Falten abheben. Da die typische Sklerodermie, wie nach *Lewin* und *Heller* allgemein feststeht, drei Stadien durchläuft: 1. Oedem, 2. Induration, 3. Atrophie, wobei aber das Oedem allein nach *Lewin* und *Heller* nicht charakteristisch ist, während andere Autoren *(Mosler, Herxheimer)* es wegen des inkonstanten Verhaltens zu den Prodromalerscheinungen zählen, ließ sich in unserm Fall klinisch diskutieren, ob das 1. oder 2. Stadium vorlag. Am wahrscheinlichsten schien Induration, wobei das

Oedem zum größten Teil von der allgemeinen Zirkulationsstörung und nicht von der Sklerodermie abhängig war. Verschiedene Symptome, die für Sklerodermie charakteristisch sind und bei unserer Patientin sich deutlich zeigten, will ich nur kurz erwähnen: die Teleangiektasien, verminderte Schweißsekretion, Pigmentverlust der Haare, Deformation und Längsstreifung der Nägel und die auffallende abnorm starke Pigmentierung einiger Körperstellen. Diese Hyperpigmentation, die bei Sklerodermie häufig vorkommt, haben schon verschiedene Autoren *(Roßbach, Osler, Uhlenhuth)* als Sklerodermie plus Morbus Addisoni beschrieben. Als weiteres Symptom von Sklerodermie wird auch jahrelanges Vorausgehen von lokaler Asphyxie und lokaler Synkope genannt, dies speziell bei Sklerodaktylie. In solchen Fällen besteht lange Zeit das Bild der *Raynaud*'schen Krankheit, um dann schließlich in einen „Mischzustand" überzugehen, bei dem es „ganz unmöglich ist, die Differentialdiagnose zwischen einer der beiden Krankheiten zu stellen" *(Cassirer)*. Noch komplizierter wird die Sache dadurch, daß auch bei der Sklerodermie neben den übrigen trophischen Störungen meist mit Schmerzen einhergehende Hautgeschwüre auftreten können, sogar an Stellen, an denen die Haut noch nicht sklerodermatisch verändert ist *(Wolters, Osler etc.)*, und nach *Lewin* und *Heller* auch symmetrisch.

Solche Fälle entsprechen am besten dem Krankheitsbild, das *Darier* unter dem Namen der *progressiven Sklerodermie* beschreibt, und auch der vorliegende Fall wird entschieden am besten hieher gerechnet. Ich gebe im Folgenden wörtlich die Beschreibung von *Darier* in seinem „Grundriß der Dermatologie" in der deutschen Uebersetzung von Zwick.

„Die progressive Sklerodermie, Sklerodaktylie beginnt an den obern Extremitäten, selten im Gesicht; sie ist systematisiert, symmetrisch und progressiv. Die ersten Symptome bestehen in Nerven- und Gefäßstörungen, Erstarrung der Glieder, Kältegefühl, Krämpfen, stechenden Schmerzen, lokaler Asphyxie und Anämie; diese Symptome treten anfallsweise auf, wie bei der Raynaud'schen Krankheit, oder bleiben dauernd bestehen. Manchmal beobachtet man Hyperidrosis oder pemphigoide Blasen; auch Asphyxie der Nase und der Ohren und Parästhesien im Gesicht kommen vor. Diese Erscheinungen können monate- und jahrelang andauern.

Im Stadium der vollen Entwicklung sind die Finger spitz zulaufend und die verdünnte Haut adhäriert an den Knochen. Sie erscheinen hart und trocken und lassen sich weder beugen noch strecken; ihre Farbe ist grau und schwach bräunlich. Der Prozeß beginnt an den letzten Phalangen und dehnt sich auf die Fingerwurzeln, die Hände, die Vorderarme usw. aus. Die Finger verwandeln sich in starre spindelförmige Stäbchen. Es können sich torpide Ulcera oder Gangrän an ihnen entwickeln oder die Knochen können resorbiert werden, sodaß Verstümmelungen wie bei der Lepra entstehen. Die Nägel sind emporgehoben, verdünnt oder onychogryphotisch. Die Subcutis, die Muskeln, die Sehnen beteiligen sich an der sklerotischen Induration, sodaß es zu einer wahren Mumifizierung kommt.

Vollständig analoge, aber gewöhnlich weniger ausgesprochene Veränderungen entwickeln sich an den untern Extremitäten. Die Zehen weichen nach außen ab. Ulcerationen und ein gewisser Grad von plantarer Keratodermie sind nicht selten."

„Anomale Pigmentationen, die häufig frühzeitig auftreten, gehören zum Krankheitsbild; bald sind sie diffus, aber auf die sklerotischen Partien beschränkt. Häufiger noch sind sie weiter ausgedehnt, gefleckt, marmoriert, netzförmig.

Die Entwicklung ist langsam und durch Remissionen unterbrochen, der Tod, der plötzlich eintreten kann, erfolgt durch Komplikationen oder Kachexie."

Zahlreiche Autoren haben sich schon mit mikroskopischen Untersuchungen von Sklerodermiefällen abgegeben. Die pathologischen Veränderungen der Haut und ihrer Anhangsgebilde, der Gefäße, der peripheren Nerven, der Muskulatur und der Knochen sind schon bis in alle Einzelheiten studiert und beschrieben worden. Es genügt mir daher festzustellen, daß auch meine Befunde der Haut und der Knochen mit den in der Literatur veröffentlichten vollkommen übereinstimmen.

Den Veränderungen im peripheren und zentralen Nervensystem wird große Beachtung geschenkt; denn schon *Lewin* und *Heller* haben darauf hingewiesen, daß die Pathogenese der Sklerodermie als einer Angio-Tropho-Neurose sowohl vom peripheren Nerven-, wie auch vom Zentralnervensystem ausgehen könne. Untersuchungen daraufhin wurden schon verschiedene Male ausgeführt, meist mit ganz negativem Erfolg *(Dinkler, von Notthafft)*. *Westphal* fand einmal kleine Verdickungen an der Gehirnoberfläche, *Jacquet* und *de St. Germain* „atrophie granulo-pigmentaire" im Gebiet der *Clarke*'schen Säulen und „myélite cavitaire" auf der Höhe der Halsanschwellung bei generalisierter Sklerodermie.

Die Untersuchung von Gehirn und Rückenmark ergab in meinem Fall vollständig normale Verhältnisse.

Einen höchst interessanten Befund, wie er, soviel ich aus der Literatur sehen kann, bis jetzt im Zusammenhang mit Sklerodermie noch nie beobachtet wurde, bilden die Cysten der Spinalganglien und der hintern Wurzeln meines Falles.

Es handelt sich um zahlreiche namentlich in den hintern Wurzeln, seltener in den Spinalganglien lokalisierte Bildungen von ganz unregelmäßiger Form, durchwegs mit deutlichem Endothelbelag. Nach außen folgt eine dünne Schicht von Bindegewebe, in welchem an einzelnen Orten Lymphocyten eingestreut sind. In einige dieser Cysten springen Nervenbündel fast papillenförmig vor, von dem Cystenlumen aber stets durch eine Endothellage getrennt. Ich war zunächst geneigt, diese Cysten ohne Weiteres als Lymphangiektasien anzusprechen. Dafür sprechen die Endothelauskleidung, die unregelmäßige Form und bis zu einem gewissen Grade auch die Lymphocyteninfiltration. Neben dieser Diagnose ist aber noch eine weitere Aus-

legung dieser cystischen Bildungen möglich, die vielleicht noch eher die eigentümlich topographischen Beziehungen namentlich zu den hintern Wurzeln erklärt. Form und Auskleidung der cystischen Hohlräume lassen auch an die Möglichkeit von multiplen cystischen Bildungen im Sinne einer Meningitis serosa spinalis circumcripta chronica cystica denken. Die weichen Rückenmarkshäute strahlen nach Angaben der anatomischen Literatur bald mehr bald weniger in die hintern Wurzeln und gegen die Spinalganglien aus. Ich hatte durch die Güte von Herrn Prof. *Corning* Gelegenheit, eine größere Zahl von mikroskopischen Querschnittsbildern durch Rückenmark, Wurzeln, Spinalganglien und Wirbelsäule anzusehen. Ich konnte mich an diesen Bildern überzeugen, daß in manchen Fällen auch die weichen Rückenmarkshäute weit die hintern Wurzeln umscheiden. So kann es sich bei meinen Bildungen nicht nur um Lymphangiektasien, sondern auch um cystische Bildungen der weichen Häute handeln. Eine sichere Differentialdiagnose zwischen Lymphangiektasien und Bildungen im Sinne einer zirkumskripten Meningitis serosa, die hier die weitere Bezeichnung „multiplex" erhalten muß, ist mir histologisch nicht möglich. Auf die Literatur der Leptomeningitis serosa circumscripta will ich hier nicht eingehen, sondern ich verweise in dieser Beziehung auf die Arbeit von *Schultheiß* aus dem hiesigen Institut in der Frankf. Zschr. f. Path. 1920, Bd. 23.

Dieser Unsicherheit in der Diagnose gab ich dadurch Ausdruck, daß ich in meiner Beobachtung von einer cystischen Degeneration der hintern Wurzeln und der Spinalganglien spreche.

Blutungscysten im Sinne *Marburg*'s können in meinem Falle sicher ausgeschlossen werden, da ich nirgends Pigment fand.

In der Einleitung zu dieser Arbeit habe ich die *Marburg*schen Untersuchungen über Cysten der Spinalganglien bereits erwähnt. *Marburg* läßt seine Cysten aus alten Erweichungsherden hervorgehen, die nach Spinalganglienapoplexie entstanden sind. Bei einem Falle spricht er allerdings die Vermutung aus, es könnte sich um einen erweiterten Lymphraum handeln, aber diese Ansicht läßt er bald wieder fallen zu Gunsten seiner Theorie. Wenn man aber seine ausführliche Beschreibung liest, so kommt man unwillkürlich auf die Idee, es habe sich um dieselbe Art von Cysten gehandelt, wenigstens in einem Fall von *Marburg,* wie in unserer Beobachtung. Auch die Lokalisation der Cysten vorwiegend am Abgang der hintern Wurzeln, hat einer von *Marburg*'s Fällen mit unserm gemeinsam.

Noch in einem weitern, sehr wichtigen Punkt ergab die Beobachtung von *Marburg* eine Uebereinstimmung mit meinem

Fälle, nämlich in dem Zusammentreffen von Spinalganglienerkrankung mit trophischen Veränderungen der Haut. Daß dies nur ein zufälliger Befund sein könnte, scheint nicht sehr wahrscheinlich, besonders wenn man bedenkt, daß ein solcher Zusammenhang für den Herpes zoster z. B. absolut sicher feststeht.

Wie weit nun in meinem Falle mit Bestimmtheit ein Zusammenhang zwischen Sklerodermie und den Cysten der hintern Wurzeln und der Spinalganglien angenommen werden kann, ist sehr schwer zu beurteilen, besonders auch deswegen, weil eine Untersuchung der lumbalen Intervertebralganglien nicht möglich war. Wir müssen vorläufig einfach die Tatsache registrieren, daß bei Sklerodermie multiple Cysten der hintern Wurzeln und der Spinalganglien vorkommen können, und müssen es weitern Untersuchungen vorbehalten, ob solche Befunde in andern Fällen erhoben werden können. Daß es sich hier nicht um einen konstanten Befund handelt, geht schon daraus hervor, daß *Chiari* und *Dinkler* bei ihren Untersuchungen keine Spinalganglienprozesse nachweisen konnten.

Wenn wir an die Befunde beim Herpes zoster, wie sie namentlich von *Head* und *Campbell* festgelegt wurden, denken, so muß wohl auch bei der progressiven Sklerodermie angenommen werden, daß, wenn nervöse Prozesse eine Rolle spielen, die krankhaften Veränderungen auf dem gleichen weiten Reflexbogen, der durch die sensiblen und sympathischen Nerven, Spinalganglien, hintern Wurzeln, das Rückenmark, die vordern Wurzeln und peripheren Nerven gegeben ist, lokalisiert sein können.

Literatur:

Bates Block E.: Ein Fall von Sklerodermie. Chiari's Festschrift. 1908. Ref. Zbl. f. Path. Bd. 21, S. 232. — Becker W.: Ueber Kombination des Morbus Addisoni mit Sklerodermie. J. D. Bonn. 1910. — Blessing: Pathologie und pathologische Anatomie der Zähne und Mundhöhle. Erg. d. allg. Path. und path. Anat. Bd. 17, S. 1. — Bruns L.: Ueber einen Fall von diffuser Sklerodermie der Beine mit scharfer spinal-segmentärer Abgrenzung nach oben. D. m. W. 1899. S. 487. — Derselbe: Ein Fall von Raynaud'scher Krankheit. Ref. M. m. W. 1912. — Cassirer: Die vasomotorisch-trophischen Neurosen. Berlin. 1912. — Chauffard: Sitzungsbericht der Soc. méd. de Paris. Ref. in Zbl. f. Path. Nr. 7, S. 922. — Curschmann: Untersuchungen über das funktionelle Verhalten der Gefäße bei trophischen und vasomotorischen Neurosen. M. m. W. 1907. — Darier J. & Zwick: Grundriß der Dermatologie mit Bemerkungen und Ergänzungen von Jadassohn. Berlin 1913. — Davaranne: Ueber einen Fall von Trapeziuslähmung mit einseitiger Sklerodermie. J. D. Berlin 1912. — Dinkler: Zur Lehre von der Sklerodermie. D. Arch. f. klin. M. 1891, Nr. 48. — Drouin: Quelques cas de sclérodermie. localisée à distribution métamérique. Thèse de Paris. 1898. — Goldschmidt: Sclérodermie sans artérite, grippe intercurrente gangrènes d'origine différente. Ref. Zbl. f. Path. Nr. 14, S. 333. — Harttung: Ueber Spontangangrän des Zeigefingers und symmetrische Gangrän. B. kl.

W. 1913. — Heller: Ein Fall von Sklerodermie als Beitrag zur Pathologie des Lymphgefäßsystems D. Arch. f. klin. M. 1872. — Herxheimer: Zur Kasuistik der Sklerodermie. I.-D. Greifswald. 1896. — Heusinger: Zur Behandlung und Heilung der Sklerodermie. Virch. Arch. 32. — Homén und Laitinen: Die Wirkung von Streptokokken und ihrer Toxine auf periphere Nerven, Spinalganglien und das Rückenmark. Ziegler's Beitr. Nr. 25, H. 1. — Huismanns: Ueber die Beziehungen von Infektion, Gefäß- und Blutdrüsenerkrankung zur Sklerodermie. M. m. W. 1905, S. 451. — Jacquet und de St. Germain: Lésion de la moelle (myélite cavitaire) dans la sclérodermie. Ann. de dermat. et de syph. 1892. — Jadassohn: Hemiatrophia faciei mit Sklerodermie. Corr.-Bl. f. Schweizer Aerzte 1901. — Kolisch E.: Zur Kenntnis der sogen. Raynaud'schen Krankheit. Frankf. Zschr. f. Path. 1910, Nr. 5, S. 571. — Köster: Zur Physiologie der Spinalganglien und der trophischen Nerven sowie zur Pathogenese der Tabes dorsalis. Ref. Zbl. f. Path. 1916, S. 279. — Kono: Beitrag zur Kasuistik der Sklerodermie. I.-D. Göttingen 1910. — Lewin und Heller: Die Sklerodermie. Berlin 1895. — Lücke R.: Sklerodermie mit Muskelatrophien und Symptomen der Raynaud'schen Krankheit. Ref. Zbl. f. Path. Nr. 15, S. 846. — Lustig A.: Ein Fall von Raynaudscher Krankheit. M. m. W. 1908. — Magnus H.: Zur Frage der Raynaud'schen Gangrän nach Trauma. I.-D. Marburg 1913. — Marburg O.: Zur Pathologie der Spinalganglien. Arb. aus dem neurolog. Institut an d. Univ. Wien. 1902, Nr. 8, S. 103. — Monro: Raynaud's disease. Ref. M. m. W. 1900, S. 1112. — Mosenthin: Ein Fall von Sklerodermie, seine Beziehungen zur innern Sekretion und Bemerkungen über die Aetiologie dieser Krankheit. I.-D. Breslau 1914. — Mosler: Neuer Fall von Hautsklerom. beim Erwachsenen. Virch. Arch. Nr. 23, S. 167. — Müller: Stand der Lehre vom Sympathicus. B. kl. W. 1912. — Neumann: Zur Kasuistik der Sklerodermia adultorum. Virch. Arch. Bd. 78, S. 516. — Nordt: Ueber das einfache Sklerom der Haut. Virch. Arch. Bd. 22, S. 198. — v. Notthafft: Neuere Arbeiten und Ansichten über Sklerodermie. Zbl. f. Path. Nr. 9, S. 870. — Orsos F.: Multiple Apoplexien der Spinalganglien. Ref. Zbl. f. Path. 1914, Nr. 25, S. 430. — Paulicki: Beiträge zur Sklerodermie. Virch. Arch. Bd. 43, S. 234. — Reines: Ueber die Beziehungen der Sklerodermie zur Tuberkulose. W. kl. W. 1909, S. 1124. — Roßbach: Addison'sche Krankheit und Sklerodermie. Virch. Arch. Bd. 50, S. 566. — Schweiger: Ueber Veränderung der Spinalganglien in einem Fall von Landry'scher Paralyse. Ref. Zbl. f. Path. Nr. 20, S. 987. — Schwerdt: Ein Fall von zirkumskripter Sklerodermie, behandelt mit Mesenterialdrüsen. M. m. W. 1905, S. 509. — Schultheiß: Ueber Meningitis serosa circumscripta cerebralis. Frankf. Zschr. f. Path. 1920, Bd. 23. — Schultze: Sklerodermie an den gelähmten Gliedmassen bei Myelitis dorsalis. D. Zschr. f. Nervhlk. Nr. 4, S. 358. — Schulz: Sklerodermie, Morbus Addisoni und Muskelatrophie. Zbl. f. Path. Nr. 1, S. 232. — Thalmann: Ein Fall von Sklerodermie mit Raynaud'schem und Addison'schem Symptomenkomplex. I.-D. Bonn 1914. — Winkler: Blutveränderungen bei Dermatosen. Erg. d. allg. Path. und path. Anat. 16, 1.